

# Die intraossäre Infusion in der Notfallmedizin\*<sup>1</sup>

## Empfehlungen des Wissenschaftlichen Arbeitskreises Notfallmedizin und des Wissenschaftlichen Arbeitskreises Kinderanästhesie

### Einleitung

Die vorliegende Empfehlung zur intraossären Infusion in der Notfallmedizin wurde von den Wissenschaftlichen Arbeitskreisen Notfallmedizin und Kinderanästhesie der Deutschen Gesellschaft für Anästhesiologie und Intensivmedizin (DGAI) gemeinsam erarbeitet und richtet sich an alle, die mit der prähospitalen und frühen innerklinischen Notfallversorgung von Kindern und Erwachsenen betraut sind. Die Empfehlungen sind das Ergebnis von wissenschaftlichen Untersuchungen, systematischen Literaturrecherchen und der klinischen Erfahrung zahlreicher Notfallmediziner und Anästhesisten. Die Empfehlungen sollen dazu beitragen, die intraossäre Punktion und die intraossäre Medikamenten- und Infusionstherapie bei pädiatrischen und erwachsenen Notfallpatienten korrekt zu indizieren sowie sicher und effektiv durchzuführen. In einzelnen Fällen kann es sich allerdings als notwendig erweisen, von diesen Empfehlungen abzuweichen. Nicht behandelt wird hier die semi-elektive Anwendung der intraossären Infusion im Rahmen der Kinderanästhesie. Die Empfehlungen sollen in regelmäßigen Zeitintervallen überprüft und bei Bedarf aktualisiert werden. Die vorliegende schriftliche Zusammenfassung wurde ausgewählten Mitgliedern der Wissenschaftlichen Arbeitskreise Notfallmedizin und Kinderanästhesie zur Begutachtung vorgelegt und vom Präsidium der DGAI genehmigt.

### Problematik des Gefäßzuganges in der Notfallmedizin

*Die zeitgerechte Etablierung eines Gefäßzuganges bei der notfallmedizinischen Versorgung von kritisch kranken bzw. schwerverletzten Kindern und Erwachsenen ist oftmals von zentraler Bedeutung, um eine spezifische Pharmako- und Infusionstherapie durchführen zu können [1,2,34,36,37].*

Die in Notfallsituationen assoziierten patientenbezogenen und umfeldbedingten Konstellationen können selbst den Erfahrenen vor große Schwierigkeiten stellen. Aggraviert wird die Situation dadurch, dass die physiologischen und anatomischen Besonderheiten insbesondere bei pädiatrischen Notfallpatienten spezielle Kenntnisse und manuelle Fähigkeiten erfordern [31]. Insbesondere besteht auch unter Berücksichtigung des Zeitdrucks in der Notfallsituation häufig die Schwierigkeit, einen intravenösen Zugang zu etablieren [18]. Dies liegt mitunter an den kleineren anatomischen Strukturen, der dickeren subkutanen Schicht sowie schnelleren Dehydratation vor allem bei Säuglingen und Kleinkindern, die dazu führen, dass die Venen häufig nicht sichtbar, tastbar oder punktierbar sind. Zudem wird der Notfall gerade beim Säugling und Kleinkind vom medizinischen Personal emotional häufig als sehr belastend empfunden [32]. Darüber hinaus kann sowohl bei Kindern als auch bei Erwachsenen im Schock, bei Hypovolämie, Vasokonstriktion oder Hypothermie sowie bei sonstigen Ursachen für eine schwierige Gefäßpunktion (z.B. i.v.-Drogenabusus) die zeitgerechte Etablierung eines Gefäßzuganges bedeutend erschwert sein.

*Hier kann die intraossäre Punktion als rasches, effektives und sicheres Verfahren zur Applikation von Medikamenten, Infusionslösungen und Blutprodukten in Notfallsituationen die Lösung des Problems sein [33].*

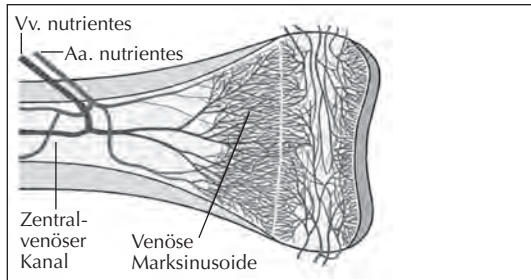
### Funktionsweise der intraossären Punktion

*Die intraossäre Punktion stellt vom Funktionsprinzip grundsätzlich nichts anderes dar als die Punktion einer knöchernen Vene, die auch bei Kälte, Vasokonstriktion oder Hypovolämie nicht kollabiert [9,13,15].*

\* Beschluss des Engeren Präsidiums der DGAI vom 16.04.2010.

<sup>1</sup> Anästh. Intensivmed. 51 (2010) S615 - S620.

Mittels einer Stahlkanüle wird bei der intraossären Punktion die Substantia corticalis des Knochens durchbohrt, so dass die intraossäre Nadel in der Cavitas medullaris der Markhöhle zu liegen kommt. Nach intraossärer Infusion von Medikamenten, Infusionslösungen oder Blutprodukten werden diese über die venösen Marksinusoide, die Zentralvenen des Knochenmarks und die ableitenden Venen des Knochens (Vv. nutrites) in den Systemkreislauf eingeschwenkt (Abb.1).



**Abbildung 1:** Schematische Darstellung der Zirkulationsverhältnisse am langen Röhrenknochen (proximale Tibia) (nach [9], mit freundlicher Genehmigung des Springer-Verlages).

Nach intraossärer Medikamentengabe wird ein nachfolgender Flüssigkeitsbolus von 5-10 ml (z.B. NaCl 0,9 %) zur unmittelbaren systemischen Einschwenkung empfohlen [9,15].

*Grundsätzlich können fast alle für die Behandlung von pädiatrischen und erwachsenen Notfallpatienten eingesetzten intravenösen Medikamente auch intraossär appliziert werden [9,13,15].*

Dies beinhaltet alle Arten von Notfallmedikamenten (inkl. Katecholaminen, Infusionslösungen, Blutprodukten und Anästhetika) [15]. Einschränkungen existieren nur im Rahmen der Anwendung von hypertonen oder alkalischen Lösungen, da diese möglicherweise mit einer erhöhten Rate an lokalen Infektionen, Osteomyelitiden und Myonekrosen am Injektionsort assoziiert sind [27,34,35]. Für Thrombolytika existiert bisher keine klare Datenlage [12].

Hinsichtlich der Zirkulationszeit, der Bioäquivalenz und der Effektivität wurde kein Unterschied

zwischen der zentralvenösen und intraossären Medikamentenapplikation nachgewiesen [15,28].

*Die intravenösen Medikamentendosierungen gelten damit auch für die intraossäre Applikation [9,15].*

Berücksichtigt werden muss, dass intraossäre Nadeln in situ nur über eine relativ geringe spontane Durchflussrate verfügen [16]. Die Laufrate hängt vom Infusionsdruck, dem Innendurchmesser der Punktionskanüle, der Art der Infusionslösung und dem Ort der intraossären Infusion ab. Daher lässt sich üblicherweise keine hohe Laufrate der intraossären Infusion etablieren. Demzufolge ist die intraossäre Infusion zwar im Kindesalter für eine akute Volumentherapie geeignet, kann jedoch im Erwachsenenalter ggf. nur unzureichend für größere Infusionsmengen mit hoher Laufrate genutzt werden [12]. In besonderen Fällen kann daher die Anlage von zwei intraossären Infusionen an unterschiedlichen Punktionsstellen oder beim Erwachsenen die Anlage eines großlumigen zentralvenösen Zuganges durch den Geübten (spätestens in der Klinik) sinnvoll sein.

### **Internationale Empfehlungen zur Indikation der intraossären Infusion**

*Eine Vielzahl nationaler und internationaler Untersuchungen belegen die sichere, effektive und rasche Etablierung der intraossären Infusion in pädiatrischen und erwachsenen Notfallsituationen [4,5,6,19,20].*

Ziel der intraossären Punktion ist die unmittelbare Schaffung eines Zugangs zum Gefäßsystem zur sofortigen Medikamentenapplikation und Infusionstherapie. In den aktuellen Empfehlungen des European Resuscitation Council (ERC) und der American Heart Association (AHA) sowie im Konsensus des International Liaison Committee on Resuscitation (ILCOR) wird die intraossäre Infusion im Rahmen der kardiopulmonalen Reanimation als Methode der Wahl bei verzögerter oder misslungener Anlage eines intravenösen Zuganges sowohl im Kindes- als auch im Erwachsenenalter empfohlen [1,2,3]. Zahlreiche weitere Stellungnahmen und Positionspapiere nationaler und internationaler Fach-

gesellschaften schließen sich den Empfehlungen der Reanimationsgesellschaften an [7,8,9,13,14,25].

Gemäß den aktuellen Leitlinien 2005 des ERC ist die Anlage einer intraossären Infusion empfohlen bei vitaler Gefährdung von Kindern und Erwachsenen (z.B. bei Herzkreislaufstillstand und akuter hämodynamischer Instabilität), wenn der intravenöse Zugang misslingt oder die Verzögerung in der Anlage des intravenösen Zuganges die zeitgerechte Versorgung des Notfallpatienten gefährdet. Hier sollte spätestens nach drei frustrierten peripheren Punktionsversuchen oder nach 90-120 Sekunden auf den intraossären Zugang gewechselt werden [1,2,7,13,25]. Eine Indikationsübersicht bietet Tabelle 1:

**Tabelle 1:** Indikation zur Anlage einer intraossären Infusion im Kindes- bzw. Erwachsenenalter.

- Herzkreislaufstillstand
- ausgeprägte hypovolämische Schockzustände
- kritisch Kranke oder Verletzte, bei denen zur Wiederherstellung der Vitalfunktionen eine Medikamenten- oder Volumengabe notwendig ist spätestens nach 3 erfolglosen intravenösen Punktionsversuchen bzw. nach 90-120 sec. mit Indikation zur Anlage einer intraossären Infusion.

*Die korrekte klinische Indikation und die medizinische Notwendigkeit einer intraossären Infusion müssen sowohl im Kindes- als auch im Erwachsenenalter in jedem Einzelfall gegeben sein.*

Die prophylaktische Etablierung eines intraossären Zuganges ohne unmittelbar notwendige Medikamentenapplikation oder Infusionstherapie ist nicht sinnvoll und sollte daher unterlassen werden.

### Empfohlene Punktionsstellen

Der ideale Punktionsort zur Etablierung der intraossären Infusion muss in Abhängigkeit vom Patientenalter, dem verwendeten Verfahren (manuell, halb- oder vollautomatisch) und der Altersgruppe sowie unter Berücksichtigung patientenseitiger Einschränkungen gewählt werden (Tab. 2) [9,10,11,13,15]. In der Altersgruppe ≤6 Jahren wird die proximale mediale Tibia rund 1 (-2) cm unterhalb der Tuberositas tibiae als Insertionsort der ersten Wahl empfohlen (Abb. 2). Alternativ können die distale Tibia an der medialen Fläche 1-2 cm oberhalb des Malleolus medialis oder der distale Femur 1-2 cm oberhalb der Patella punktiert werden. Bei Kindern >6 Jahren wird die Kortikalis der proximalen Tibia zunehmend dicker, so dass Schwierigkeiten für manuelle Punktionsysteme entstehen können. Daher sollten bei älteren Kindern entweder halbautomatische Systeme verwendet oder auf die genannten alternativen Punktionsstellen ausgewichen werden (alle Systeme) (Abb. 2). Aus anatomischen Gründen verbietet sich im Kindesalter die sternale Punktion.

Beim erwachsenen Notfallpatienten wird ebenfalls die Punktion der proximalen medialen Tibia auf Höhe der Tuberositas tibiae (halbautomatische Systeme), an der distalen Tibia an der medialen Fläche 1-2 cm oberhalb des Malleolus media-

**Tabelle 2:** Aktuell empfohlene intraossäre Punktionsstellen unter Berücksichtigung verschiedener Altersgruppen (modifiziert nach [9]).

	≤6 Jahre	>6 Jahre	Erwachsene	Erwachsene - spezielle Systeme
1. Wahl	proximale Tibia	distale oder proximale Tibia*	distale oder proximale Tibia*	Sternum <sup>1</sup>
2. Wahl	distale Tibia	proximale Tibia	proximale Tibia	
3. Wahl	distaler Femur	distaler Femur	proximaler Humerus	proximaler Humerus <sup>2</sup> (Alternative zur proximalen bzw. distalen Tibia)

<sup>1</sup> F.A.S.T.-System <sup>2</sup> EZ-IO-System

\* Die Cortikalis der distalen Tibia bei Kinder >6 Jahren und Erwachsenen ist etwas dünner als die der proximalen Tibia; bei halbautomatischen Systemen besteht aber eine vergleichbare Punktierbarkeit.

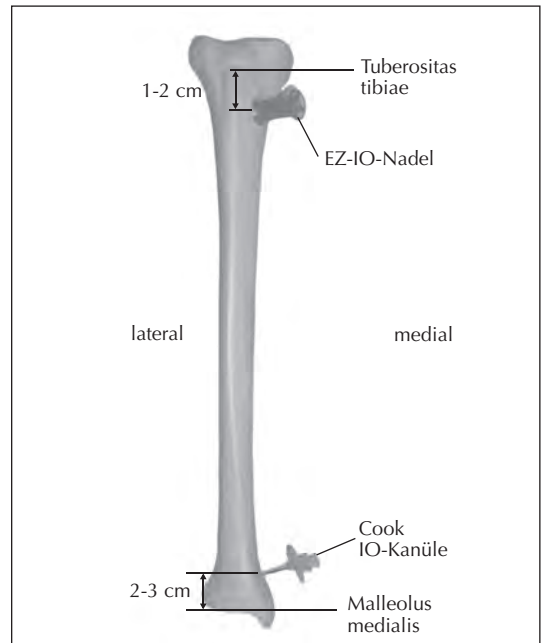
lis oder des proximalen Humerus empfohlen (alle Systeme). Nach Erfahrung der Autoren dieser Empfehlung kann im Alter >6 Jahren und bei Erwachsenen in den meisten Fällen die proximale Tibia erfolgreich mittels eines halbautomatischen Systems punktiert werden. Verfahrensbedingt stellt das F.A.S.T.1-System (Pyng Med. Corp., Vancouver, Canada) als ein originär sternales Punktionsverfahren hier eine Ausnahme dar, da dieses Verfahren nur für die sternale Punktion im Erwachsenenalter zugelassen ist [17].

### Material und Technik der intraossären Punktion

Zur intraossären Punktion steht eine Vielzahl an Systemen zur Verfügung. Die verfügbaren intraossären Kanülierungssysteme werden nach ihrem Funktionsprinzip in manuelle (z.B. Cook-Kanüle, Cook Critical Care, Bloomington, IN, USA), halbautomatische (z.B. EZ-IO, Vidacare, San Antonio, Texas, USA) und automatische (z.B. BIG, Waismed, Caesarea, Israel) Systeme unterteilt [12,13].

Die meisten verfügbaren Kanülierungssysteme ermöglichen eine hohe Erfolgsrate, eine rasche Insertionszeit und bieten eine gute Anwenderfreundlichkeit. Halbautomatische Systeme scheinen unter Berücksichtigung eines adäquaten Trainings besonders günstige Ergebnisse zu gewährleisten [22,23].

Grundsätzlich sollte die Einstichstelle gründlich desinfiziert werden und die Anlage der intraossären Infusion unter möglichst sterilen Kautelen erfolgen [15]. Unter Berücksichtigung des Grades der Vitalgefährdung und der Risiko/Nutzen-Bewertung muss bei weniger dringlichen/weicheren Indikationen ein strenges aseptisches Vorgehen gefordert werden. Bei bewusstseinsklaren Patienten sollte eine Lokalanästhesie der Einstichstelle bis zum Periost durchgeführt werden [15]. Während die eigentliche Punktion des Knochens weniger schmerzhaft ist, schildern viele Patienten jedoch bei der Applikation von Flüssigkeit in den Gefäßraum des Knochenmarks einen großen Injektionsschmerz. Auch hier kann bei bewusstseinsklaren Patienten die vorherige intraossäre Applikation eines Lokalanästhetikums



**Abbildung 2:** Schematische Darstellung der Punktionslokalisationen an der proximalen und distalen Tibia (nach [25]).

(z.B. 1-2 ml Lidocain 1 %) zur Schmerzreduktion sinnvoll sein.

*Zeichen der korrekten Lage der intraossären Kanüle sind [9,25]:*

- *Widerstandsverlust beim Durchdringen der Kortikalis des Knochens (Cave: nur bei manuellen Systemen, bei halbautomatischen Systemen weniger deutlich, bei automatischen Systemen nicht existent),*
- *„fester“ Sitz der intraossären Nadel im Knochen,*
- *Aspiration von Knochenmark (Cave: nicht bei allen Patienten möglich; daher kein obligates Kriterium und Gefahr der Kanülenobstruktion),*
- *Injektion von 10 ml Infusionslösung ohne unüberwindbaren Widerstand und ohne Paravasat.*

Um eine akzeptable Infusionsrate zu erreichen, muss der intraossären Punktion die Applikation eines initialen sog. „Flushes“ (Flüssigkeitsbolus) folgen, d.h. hier werden unter Druck 5-10 ml Infusionsvolumen injiziert [15]. Dieses dient

einerseits der Freispülung des lokalen Knochenmarksräumens, andererseits wird damit die korrekte Kanülenlage kontrolliert (Schwellung bei Paravasat). Das Vorgehen ist noch einmal zusammengefasst in Tabelle 3 aufgeführt.

### Weitere Sicherheitsregeln

Zur Verhinderung einer Dislokation sollte das Infusionsbesteck nicht direkt an die intraossäre Kanüle konnektiert werden, sondern ein Drei-Wegehahn mit kurzer Schlauchleitung dazwischen geschaltet sein (Abb. 3).

Der Punktionszeitpunkt sollte dokumentiert und kann beispielsweise mittels eines Bändchen in der Nähe des Punktionsortes auch im innerklinischen Verlauf jederzeit nachvollzogen werden. Die intraossäre Kanüle sollte nach maximal 24 h, möglichst jedoch binnen 2 h nach Klinikaufnahme oder im innerklinischen Verlauf entfernt und durch einen peripher- oder zentralvenösen Zugang ersetzt werden [8,15].

Die Entfernung der intraossären Nadel erfolgt unter aseptischen Kautelen, sobald unter optimierten Bedingungen ein peripher- oder zentralvenöser Zugang sicher etabliert ist. Anschließend wird die Insertionsstelle für 48 h steril verbunden. Die ehemalige Punktionsstelle sollte in der Folge auf entzündliche Zeichen (Schwellung, Rötung, Sekret) kontrolliert werden. Bei Knochen-schmerzen wird zudem eine bildgebende Diagnostik zum Ausschluss einer Osteomyelitis oder Fraktur empfohlen. Konnte unter Notfallbedingungen die Einwirkzeit des Desinfektionsmittels nicht abgewartet werden, so sollte die Einmalgabe eines Antibiotikums (z.B. Cefuroxim oder Cephazolin) über die intraossäre Kanüle erwogen werden [15,25].

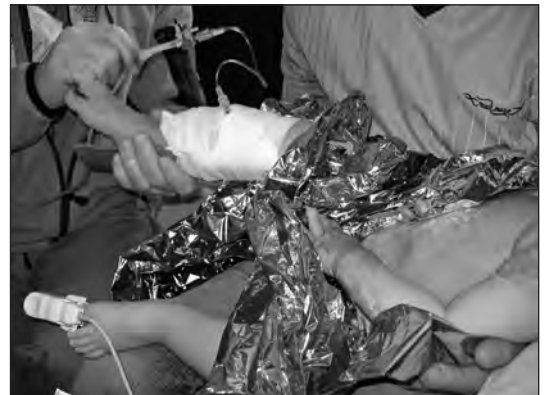### Kontraindikationen

*Bei der Behandlung akut lebensbedrohlicher Notfallsituationen bestehen gegenüber der intraossären Infusion keine Kontraindikationen.*

Patientenseits können jedoch Bedingungen vorliegen, welche die erfolgreiche Anwendung dieses Verfahrens einschränken. Bei folgenden Konstellationen sollte eine intraossäre Punktion nicht durchgeführt werden [9,15,19]:

**Tabelle 3:** Schematische Darstellung des Vorgehens bei der intraossären Punktion.

- Identifizierung der anatomischen Landmarken
- steriles Arbeiten und Hautdesinfektion
- Lokalanästhesie (falls erforderlich)
- Einbringen des intraossären Punktionssystems
- Aspiration von Knochenmark zur Verifizierung der Kanülenlage (Cave: nicht in allen Fällen möglich), ggf. Entnahme zur Diagnostik (z.B. BGA, Hb, Gerinnung, Elektrolyte, Blutkulturen)
- Injektion von Lokalanästhetikum (falls erforderlich)
- Injektion eines Flüssigkeitsbolus (z.B. 5-10 ml NaCl 0,9%)
- regelmäßige Kontrollen zur Erkennung einer Fehllage (Schwellung/Paravasat, freier kutaner Abfluss)
- Sicherung des Zugangs mittels an der Haut fixierter Verlängerung und zusätzlich eines Drei-Wege-Hahns.



**Abbildung 3:** Fixierung und Nutzung eines Drei-Wege-Hahnes mit kurzer Schlauchleitung zur Vermeidung einer Dislokation der intraossären Nadel.

- Knochenfraktur am oder proximal des Punktionsort (Paravasat),
- vorangegangene intraossäre Punktionsversuche an der gleichen Lokalität binnen der letzten 24-48 h (Paravasat),
- proximal der Punktionsstelle vorliegende Gefäßverletzungen (Paravasat),
- einliegendes Osteosynthesematerial am Punktionsort (Unmöglichkeit des Einbringens der Punktionsnadel).

Relative Kontraindikationen zur intraossären Punktion gelten im Prinzip nur bei nichtlebensbe-

drohlichen Situationen, die eine besonders sorgfältige Risiko-Nutzen-Abwägung erfordern [9,12,19,21]:

- Knochenerkrankungen (Osteogenesis imperfecta, Osteopetrose),
- lokale bakterielle Infektionen, Bakteriämie und Sepsis,
- intrakardialer Rechts-Links-Shunt (Cave: paradoxe Knochenmark-/Luft-/Fettembolie).

### **Komplikationen**

*Vor dem Hintergrund der immer größer werdenden Anzahl an durchgeführten intraossären Infusionen in der prähospitalen und frühen innerklinischen Notfallmedizin steigt auch die Wahrscheinlichkeit des Auftretens von Komplikationen. Um das Verfahren der intraossären Infusion nicht in Verruf zu bringen, müssen alle Anwender die Indikationen, Durchführung, Kontraindikationen und Sicherheitsmaßnahmen sorgfältig berücksichtigen.*

Die häufigsten Komplikationen der intraossären Punktion sind die Fehlpunktion, der Nadelbruch bzw. die Nadelverbiegung sowie die Extravasation oder Schwellung [9,13]. Am ehesten entstehen diese Komplikationen im Rahmen eines Technikversagens (z.B. Nadelbruch) oder bei einer fehlerhaften Anwendung [9,13]. Die mögliche Folge einer Extravasation durch Fehllage, Leckage, Knochenfraktur oder Perforation der gegenüberliegenden Kortikalis kann ein Kompartmentsyndrom an der punktierten Extremität sein [40]. Darüber hinaus sind Knochenfrakturen an der Extremität verursacht durch die intraossäre Punktion beschrieben worden [9,13,41,42]. In jedem Fall müssen unter intraossärer Infusion regelmäßige Kontrollen auf Schwellungen und Zeichen eines Kompartmentsyndroms sowie auf Dislokation der intraossären Kanüle erfolgen. Durch die Injektion in den Knochenmarkraum können auch Knochenmarks-, Fett- oder Luftembolien hervorgerufen werden [24, 39]. Bei Kindern kann es zur Verletzung der Epiphysenfuge kommen, dies kann jedoch durch eine korrekte Anlagetechnik verhindert werden [15].

Eine der in der Literatur gefürchtete Komplikation nach intraossärer Infusion ist die

Osteomyelitis. Deren Inzidenz hängt jedoch insbesondere von der Liegedauer des intraossären Zugangs ab und betrug in großen Studien 0,6 % (27 Osteomyelitiden auf 4.270 intraossäre Punktionen) [38]. Vor diesem Hintergrund muss einerseits die Anlage einer intraossären Infusion auch in Notfallsituationen unter möglichst sterilen Bedingungen erfolgen und anschließend gehandhabt werden, andererseits sollte die intraossäre Kanüle so rasch wie möglich nach Etablierung eines peripher- oder zentralvenösen Zugangs wieder entfernt werden. Der intraossäre Zugang ist somit immer nur ein überbrückendes Verfahren. Bei der sternalen Punktion im Kindesalter sind Todesfälle beschrieben [26]. Diese Technik ist daher bei Kindern absolut kontraindiziert.

### **Training**

*Alle ärztlichen und nichtärztlichen Mitarbeiter einer medizinischen Einrichtung, die prähospital oder in der frühen innerklinischen Versorgung mit pädiatrischen oder adulten Notfallpatienten konfrontiert werden, müssen in die Technik der intraossären Punktion eingeführt und regelmäßig trainiert werden [9,12,30].*

Lokale („einrichtungseigene“) Algorithmen zum Vorgehen bei schwieriger Venenpunktion können helfen, dem Anwender eine hohe Sicherheit in der Indikationsstellung und zur Wahl des besten Zeitpunktes für eine intraossäre Punktion zu geben.

In den vergangenen Jahren haben sich hierzu verschiedene Ausbildungskonzepte etabliert, die am Phantommodell, Tierknochen oder am Leichenpräparat die Technik der intraossären Punktion realitätsnah vermitteln können [29, 30]. Ganz besonders wichtig erscheint zudem die mentale Auseinandersetzung mit dieser hilfreichen Technik, um in der entsprechenden Notfallsituation rasch die Indikation zur Abwendung zu stellen und diese dann professionell und zielstrebig umsetzen zu können.

### **Vorhaltung**

Die erfolgreiche Anwendung der intraossären Punktion verlangt neben einer adäquaten Schulung und dem Training dieser Technik die

unmittelbare Verfügbarkeit der notwendigen Ausrüstung. Besonders günstig ist es, wenn es in einem medizinischen System (z.B. Notarzteinsatzfahrzeug, Rettungshubschrauber, Schockraum, Notaufnahme, Operationsbereich, Intensivstation, Reanimationsteam), welches funktionell durch das gleiche Personal besetzt wird, die jeweils gleiche Ausrüstung zur Verfügung steht. So lässt sich besser erreichen, dass die Anwender mit der entsprechenden Technik und der vorgehaltenen Ausstattung vertraut sind.

## Literatur

1. *Biarent D, Bingham R, Richmond S, et al.* European Resuscitation Council Guidelines for Resuscitation 2005. Section 6. Paediatric life support. *Resuscitation* 2005;67S1:S97-133.
2. *Nolan JP, Deakin CD, Soar J, Böttiger BW, Smith G.* European Resuscitation Council Guidelines for Resuscitation 2005. Section 4. Adult advanced life support. *Resuscitation* 2005;67S1:S39-86.
3. ILCOR. Paediatric basic and advanced life support. *Resuscitation* 2005;67:271-303.
4. *Banerjee S, Singhi SC, Singh S, Singh M.* The intraosseous route is a suitable alternative to intravenous route for fluid resuscitation in severely dehydrated children. *Indian Pediatr* 1994;31:1511-20.
5. *Helm M, Hauke J, Bippus N, Lampl L.* Die intraossäre Punktion in der präklinischen Notfallmedizin. 10-jährige Erfahrungen im Luftrettungsdienst. *Anaesthesist* 2007;56:18-24.
6. *Brenner T, Gries A, Helm M, Bernhard M.* Intraosseous infusion systems in the prehospital setting. *Resuscitation* 2009;80:607.
7. *Fowler R, Gallagher JV, Isaacs SM, et al.* The role of intraosseous vascular access in the out-of-hospital environment (resource document to NAEMSP Position Statement). *Prehosp Emerg Care* 2007;11:63-66.
8. *Helm M, Gries A, Fischer S, Hauke J, Lampl L.* Invasive Techniken in der Notfallmedizin. III. Die intraossäre Punktion – Ein alternativer Gefäßzugang in pädiatrischen Notfallsituationen. *Anaesthesist* 2007;56:18-24.
9. *Helm M, Fischer S, Hauke J, et al.* Invasive Techniken in der Notfallmedizin – Der intraossäre Zugang. *Notfall Rettungsmed* 2008;11:317-324.
10. *Hodge D.* Intraosseous infusions: a review. *Pediat Emerg Care* 1985;1:215-218.
11. *Spivey WH.* Intraosseous infusions. *J Pediatr* 1987;111:639-643.
12. *Bernhard M, Hossfeld B, Brenner T, Helm M.* Die intraossäre Punktion-Renaissance einer vergessenen Technik? *Intensiv- und Notfallbehandlung* 2008;4:200-206.
13. *Weiss M, Gächter-Angehm J, Neuhaus D.* Intraossäre Infusionstechnik. *Notfall Rettungsmed* 2007;10:99-116.
14. *Cotton BA, Jerome R, Collier BR.* Guidelines for prehospital fluid resuscitation in the injured patient. *J Trauma* 2009;67:389-402.
15. *Tobias JD, Ross AK.* Intraosseous infusions: A review for the anesthesiologist with a focus on pediatric use. *Anesth Analg* 2010;110:391-401.
16. *Spivey WH.* Intraosseous infusions. *J Pediatr* 1987;639-643.
17. *LaRocco B, Wang HE.* Intraosseous infusion. *Prehosp Emerg Care* 2003;7:280-285.
18. *Bernhard M, Aul A, Helm M, et al.* Invasive Notfalltechniken in der Notfallmedizin. Indikationen und Ausbildungskonzepte. *Notfall Rettungsmed* 2008;11:304-309.
19. *Blumberg M, Gorn M, Crain EF.* Intraosseous infusion. A review of methods and novel devices. *Ped Emerg Care* 2008;24:50-59.
20. *Leidel BA, Kirchhoff C, Bogner V, et al.* Is the intraosseous access route fast and efficacious compared to conventional central venous catheterization in adult patients under resuscitation in the emergency department? A prospective observational pilot study. *Patient Safety Surgery* 2009;3:24.
21. *Nutbeam T, Ferrgusson A.* Intraosseous access in osteogenesis imperfecta. *Resuscitation* 2009;88:1442-1443.
22. *Brenner T, Bernhard M, Helm M, et al.* Comparison of two intraosseous infusion systems for adult emergency medical use. *Resuscitation* 2008;78:314-319.
23. *Shavit I, Hoffmann Y, Galbraith R, Waisman Y.* Comparison of two mechanical intraosseous infusion devices: a pilot, randomized crossover trial. *Resuscitation*. 2009;80:1029-1033.
24. *Hillweg E, Aghayev E, Jackowski AC, Plattner T, Thali MJ.* Gas embolism following medication application proven by post-mortem multislice computed tomography and autopsy. *Resuscitation* 2007;72:149-153.
25. *Eich C, Weiss M, Neuhaus D et al.* Die intraossäre Punktion in der Kindernotfallmedizin und Kinderanästhesie. *Anästhesiologie Intensivmedizin* 2010;51:75-81.
26. *Orlowski JP* (1994) Emergency alternatives to intravenous access. Intraosseous, intratracheal, sublingual and other site drug administration. *Ped Crit Care* 41:1183-1199.
27. *Alam HB, Punzalan CM, Koustova E, Bowyer MW, Rhee P.* Hypertonic saline: intraosseous infusion causes myonecrosis in a dehydrated swine model of uncontrolled hemorrhagic shock. *J Trauma* 2002;52:18-25.
28. *Von Hoff DD, Kuhn JG, Burris HA, Miller LJ.* Does intraosseous equal intravenous? A pharmacokinetic study. *Am J Emerg Med* 2008;26:31-38.
29. *Bernhard M, Zink W, Sikinger M et al.* Das Heidelberger Seminar „Invasive Notfalltechniken“ (INTECH) 2001-2004. Detaillierte Auswertung eines praxisorientierten notfallmedizinischen Ausbildungskonzeptes. *Notfall Rettungsmed* 2005;8:399-407.
30. *Pfister CA, Egger L, Wirthmüller B, Greif R.* Structured training in intraosseous infusion to improve potentially life saving skills in pediatric emergencies – Results of an open prospective national quality development project over 3 years. *Pediatr Anesth* 2008;18:223-229.
31. *Meyburg J, Bernhard M, Hoffmann GF, Motsch J.* Grundlagen für die Behandlung von Notfällen im Kindesalter. *Dtsch Arztl Int* 2009;106:739-748.
32. *Zink W, Völkl A, Martin E, Gries A.* Die „INTECH“-Studiengruppe: Invasive Notfalltechniken (INTECH) – Ein Ausbildungskonzept in der Notfallmedizin? *Anaesthesist* 2002;51:853-862.

33. Helm M, Breschinski W, Lampl L, Frey W, Bock KH. Die intraossäre Punktion in der präklinischen Notfallmedizin. *Anaesthesist* 1996;45:1196-1202.
34. Fiser DH. Intraosseous infusion. *New Engl J Med* 1990;322:1579-1581
35. Guy J, Haley K, Zuspan SJ. Use of intraosseous infusion in the pediatric trauma patient. *J Pediatr Surg* 1993;23:158-161.
36. Kruse JA, Vyskocil JJ, Haupt MT. Intraosseous infusions: a flexible option for the adult or child with delayed, difficult or impossible conventional vascular access. *Crit Care Med* 1994;22:728-729.
37. Rosetti V, Thompson BM, Aprahamian C, Darin JC, Mateer JR. Difficulty and delay in intravascular access in pediatric arrests. *Ann Emerg Med* 1984;13:406.
38. Rosetti VA, Thompson BM, Miller J, et al. Intraosseous infusion: An alternative route of pediatric intravascular access. *Ann Emerg Med* 1985;104:558-888.
39. Hasan MY, Kissoon N, Khan TM, et al. Intraosseous infusion and pulmonary fat embolism. *Pediatr Crit Care Med* 2001;2:133-138.
40. Rimer S, Westry JA, Rodriguez RL. Compartment syndrome in an infant following emergency intraosseous infusion. *Clin Pediatr* 1988;27:259-260.
41. Bowley DM, Loveland J, Pitcher GJ. Tibial fracture as a complication of intraosseous infusion during pediatric resuscitation. *J Trauma* 2003;55:786-787.
42. Melker RJ, Miller G, Gearen P, Mollita L. Complications of intraosseous infusion. *Ann Emerg Med* 1990;19:731-732.

### Internet-Adressen mit weiterführenden Informationen zur intraossären Punktion

#### Intraossäre Punktionssysteme

[www.cookmedical.com](http://www.cookmedical.com)  
[www.pyng.com](http://www.pyng.com)  
[www.waismed.com](http://www.waismed.com)  
[www.vidacare.com](http://www.vidacare.com)  
[www.weinmann.de](http://www.weinmann.de)  
[www.cardial-europe.com](http://www.cardial-europe.com)  
[www.life-assist.com](http://www.life-assist.com)  
[www.baxter.com](http://www.baxter.com)  
[www.baxterhealthcare.com](http://www.baxterhealthcare.com)  
[www.millennium-biologix.com](http://www.millennium-biologix.com)

#### Intraossäre Trainingsmodelle

[www.global-technologies.net](http://www.global-technologies.net)  
[www.simulaids.com](http://www.simulaids.com)  
[www.learnal.de](http://www.learnal.de)  
[www.armstrongmedical.com](http://www.armstrongmedical.com)  
[www.med-mondial.com](http://www.med-mondial.com)  
[www.vidacare.com](http://www.vidacare.com)  
[www.sawbones.com](http://www.sawbones.com)  
[www.drmass.com](http://www.drmass.com)

#### Seminar für invasive Notfalltechniken Universität Heidelberg (INTECH)

[www.klinikum.uni-heidelberg.de/Notfallmedizin](http://www.klinikum.uni-heidelberg.de/Notfallmedizin)

#### „e-learning“

[www.io-infusion.ch](http://www.io-infusion.ch)

#### Praktische Beispiele (Videos)

[www.kindernarkose.ch](http://www.kindernarkose.ch)